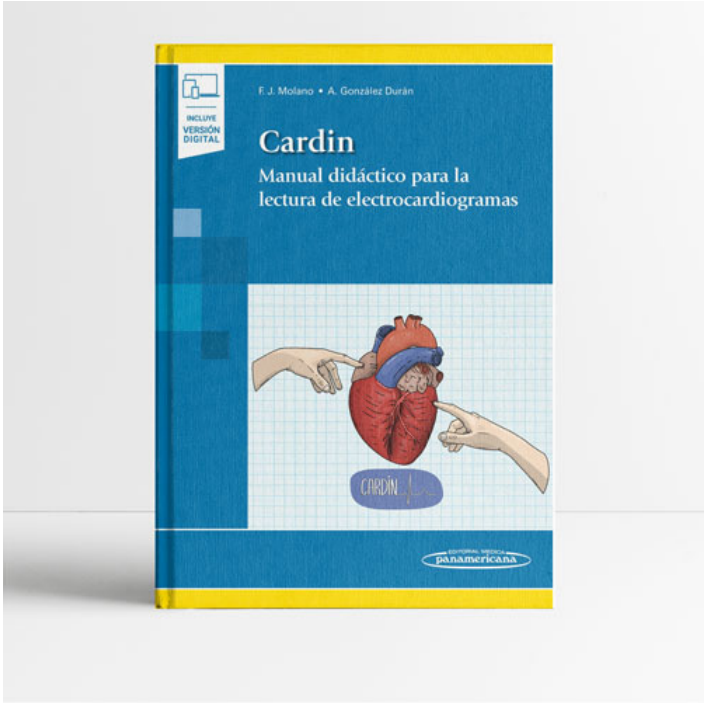

Peso	0.3 kg
Dimensiones	17 × 24 × 1 cm
Encuadernación	Tapa blanda
Páginas	116
Año	2021
Edición	1era edición
Autor	Antonio González Durán, Francisco Javier Molano Casimiro
Editorial	Panamericana
ISBN	9788491107989

DESCRIPCIÓN DEL PRODUCTO

Este manual se ha convertido en la obra más vendida de 2021 de todo el catálogo de Editorial Médica Panamericana.

La lectura del electrocardiograma es una de las actividades docentes más solicitadas durante el proceso formativo del grado de Medicina. Además, está incluida en los planes docentes de los médicos internos residentes ya que estos deben mantenerse siempre actualizados para su ejercicio profesional, pues su conocimiento otorga la seguridad necesaria para el abordaje de pacientes en la práctica clínica diaria.

Este proyecto nace ante las inquietudes y dudas que un estudiante de medicina, Antonio González Durán, plantea a su profesor de Cardiología, el Dr. Francisco Javier Molano Casimiro. Entre ambos, diseñan una arquitectura de contenido cuyo objetivo es orientar al estudiante y al profesional sanitario en el aprendizaje de la lectura e interpretación correcta de electrocardiogramas de la forma más sencilla posible.

La obra ofrece una enseñanza directa, con un método fácil y conciso de la lectura de electrocardiogramas, dándole un enfoque pedagógico ante la laguna existente de manuales atractivos a la hora de enfrentarse a una tarea fundamental para el ejercicio de la medicina en los diferentes ámbitos asistenciales.

Este método de aprendizaje está compuesto por algoritmos, reglas mnemotécnicas, esquemas, ilustraciones y electrocardiogramas, explicados por un cardiólogo de manera sencilla para facilitar el camino del lector hasta que sea capaz de interpretar e identificar los diferentes patrones electrocardiográficos y logre retenerlos para su desarrollo profesional.

DIRIGIDO A

Sin duda, Cardin se convertirá en un manual didáctico de referencia para todas aquellas personas que quieren o necesitan aprender a leer electrocardiogramas de manera eficaz.

Índice de Electrocardiografía de las arritmias 2a edición

PRINCIPIOS BÁSICOS
Derivaciones
El papel del registro del ECG,4 Ondas del ECG
Ritmo sinusal normal
Cálculo de la frecuencia cardíaca
Cálculo del eje eléctrico
Automaticidad del corazón
Lectura del electrocardiograma ECG

TAQUIARRITMIAS
Taquiarritmias
Arritmia sinusal
Taquicardia sinusal
Taquicardias supraventriculares
Taquicardia por reentrada intranodal
Taquicardia por reentrada auriculoventricular por vía accesoria
Flutter auricular
Taquicardia auricular
Fibrilación auricular
Taquicardia auricular multifocal
Esquema de taquiarritmias supraventriculares
Taquicardia ventricular
RIVA
Fibrilación ventricular
Esquema de taquiarritmias

EXTRASÍSTOLES
Extrasístoles
Extrasistolia supraventricular
Extrasistolia ventricular

BRADIARRÍTMIAS

Bradiarrítmias, 45 Bradicardia sinusal
Bloqueo sinoauricular
Paro sinusal
Síndrome taquicardia-bradicardia
Bloqueos auriculoventriculares
Bloqueo auriculoventricular de primer grado
Bloqueo auriculoventricular de segundo grado, Mobitz 1
Bloqueo auriculoventricular de segundo grado, Mobitz 2
Bloqueo auriculoventricular de tercer grado
Esquema Bradiarritmias

ALTERACIONES DE LA CONDUCCIÓN INTRAVENTRICULAR

Alteraciones de la conducción intraventricular
Bloqueos de rama
Bloqueo de rama derecha
Bloqueo de rama izquierda
Hemibloqueos
Hemibloqueo izquierdo anterior (HIA)
Hemibloqueo izquierdo posterior (HIP)

HIPERTROFIA VENTRICULAR Y CRECIMIENTOS AURICULARES

Hipertrofias ventriculares y crecimientos auriculares
Hipertrofia ventricular izquierda
Hipertrofia ventricular derecha
Crecimiento auricular
Crecimiento auricular derecho
Crecimiento auricular izquierdo
Crecimientos auriculares

CARDIOPATÍA ISQUÉMICA

Cardiopatía isquémica
Angina inestable/SCASEST
SCACEST de cara anterior
SCACEST de cara inferior
Afectación de cara posterior
SCACEST de cara lateral alta

OTROS PATRONES

Pericarditis
Tromboembolismo pulmonar
Síndrome de Wolff-Parkinson-White

Síndrome de Brugada, 93 Síndrome de QT largo
Alteraciones iónicas. Hiperpotasemia
Alteraciones iónicas. Hipopotasemia
Alteraciones iónicas. Hipercalcemia e hipocalcemia
Electrocardiogramas en pacientes con marcapasos

Más de Pediatría »
Síguenos en Facebook »