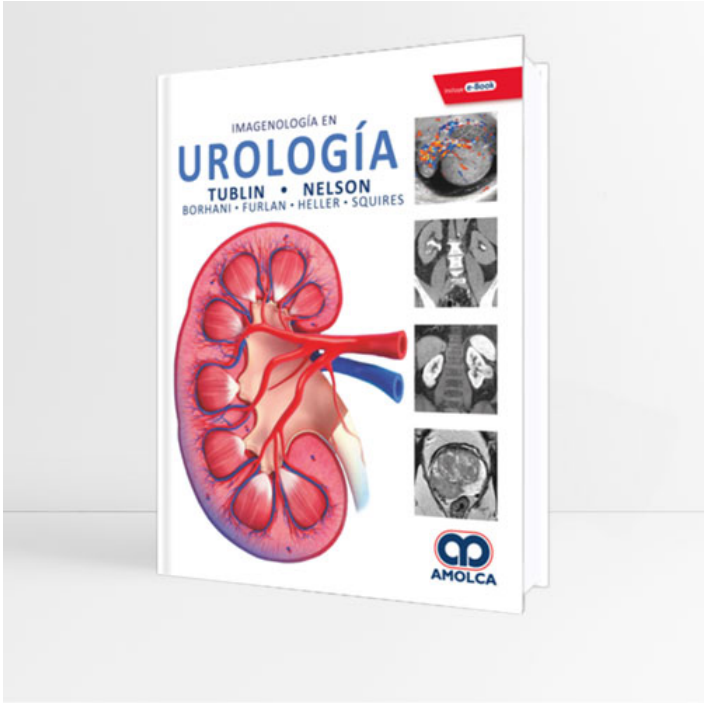


| | |
|---|---|
| **Peso** | 2 kg |
| **Dimensiones** | 22 × 28 × 3 cm |
| **Encuadernación** | Tapa dura |
| **Páginas** | 408 |
| **Año** | 2020 |
| **Edición** | 1era edición |
| **Autor** | Mitchell E. Tublin |
| **Editorial** | Amolca |
| **ISBN** | 9789804301087 |
| **Idioma** | Español |

## DESCRIPCIÓN DEL PRODUCTO

Se enfoca en la interpretación de las imágenes de las entidades diagnósticas que más probablemente encontrarán los urólogos.
Se presenta en un consistente formato con viñetas, apoyado por numerosas imágenes con descripciones y anotaciones detalladas, todo diseñado para la consulta rápida de los puntos de interés.

Cubre los tópicos claves de la imagen en urología, entre los cuales se incluye el rol de la MR multiparamétrica en la estadificación y el manejo del carcinoma de próstata; las fortalezas y debilidades del PI-RADS (por las siglas en inglés para el Sistema de reporte de imágenes de próstata y datos); las evaluaciones imagenológicas para la caracterización de lesiones adrenales incidentales; además de revisar el desempeño técnico y la utilidad de los métodos imagenológicos nuevos como la urografía por CT, la urografía por MR y las imágenes de difusión ponderada.

Ofrece un método enfocado y actualizado para alcanzar las expectativas imagenológicas de la AUA en relación con las imágenes en urología, lo cual requiere de entrenamiento, revisión, así como de la integración del ultrasonido, la CT y otras modalidades de imagen en la práctica urológica diaria.

Más libros de Urología »

Síguenos en Facebook »

**Índice del libro Imagenología en Urología 1era edición**

SECCIÓN 1: Visión e introducción
SECCIÓN 2: Retroperitoneo
– Congénito
– Inflamación
– Degenerativo
– Relacionado con tratamiento
– Neoplasias benignas
– Neoplasias malignas

SECCIÓN 3: Glándula adrenal
– Metabólico o hereditario
– Trauma
– Neoplasias benignas
– Neoplasias malignas

SECCIÓN 4: Riñones y pelvis renal
– Variantes normales y seudolesiones
– Congénito
– Infección
– Enfermedad quística renal
– Neoplasias benignas
– Neoplasias malignas
– Masas renales pediátricas
– Metabólico
– Falla renal y enfermedad renal médica
– Desordenes vasculares
– Trauma
– Trasplante
– Relacionado con tratamiento

SECCIÓN 5: Uréter
– Congénito
– Inflamación
– Trauma
– Neoplasias
– Misceláneo

SECCIÓN 6: Vejiga
– Congénito
– Infección
– Degenerativo
– Trauma
– Relacionado con tratamiento
– Neoplasias benignas
– Neoplasias malignas

SECCIÓN 7: Uretra/pene
– Neoplasias
– Infección
– Trauma

SECCIÓN 8: Testículo
– Condiciones no neoplásicas
– Neoplasias

SECCIÓN 9: Epidídimo
SECCIÓN 10: Escroto
SECCIÓN 11: Vesículas seminales
SECCIÓN 12: Próstata
SECCIÓN 13: Procedimientos