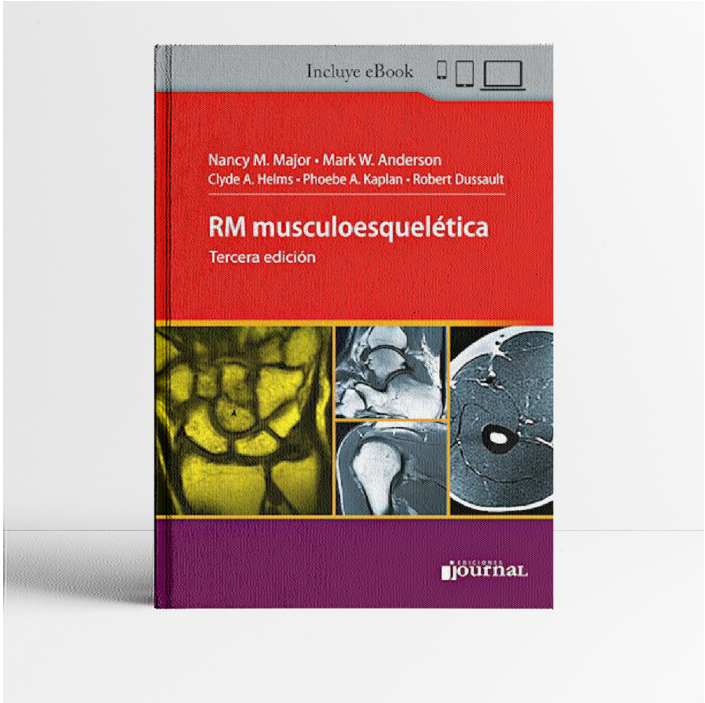

Peso	1.8 kg
Dimensiones	26 × 18 × 2 cm
Encuadernación	Tapa blanda
Páginas	520
Año	2022
Edición	3era edición
Autor	Mark W. Anderson, Nancy M. Major
Editorial	Ediciones Journal
ISBN	9789878452104
Idioma	Español

DESCRIPCIÓN DEL PRODUCTO

Más de diez años separan esta nueva edición de RM musculoesquelética (tercera edición) de la última traducción al español de este clásico en la especialidad. Esta obra concisa, totalmente actualizada y renovada, sintetiza la información esencial y necesaria para realizar e interpretar de manera eficaz los estudios de resonancia magnética del sistema musculoesquelético.

Puntos clave del libro RM Musculoesquelética 3ra edición

- Incluye los últimos protocolos, consejos prácticos y sugerencias para diagnosticar patologías de la articulación temporomandibular, el hombro, el codo, la muñeca, la mano, la columna vertebral, la cadera, la pelvis, la rodilla, el pie y el tobillo.
- Ofrece más de 600 imágenes de alta calidad, que describen tanto la anatomía normal como la anormal en numerosas patologías. La mayoría de las fotos han sido renovadas en esta edición
- Presenta el contenido de forma ágil y didáctico: En primer lugar, se ofrece la información técnica básica acerca de cómo efectuar un estudio de calidad, al que sigue un análisis del aspecto normal y anormal de todas las pequeñas unidades que conforman una articulación.
- La información fundamental se sintetiza en cuadros explicativos, que permiten una rápida revisión del contenido

más relevante
- RM musculoesquelética está dirigido a radiólogos, ortopedistas y residentes en ambas especialidades.

» Más libros de Radiologia e Imagenología
» Más libros de Imagenología Musculoesquelética
» Síguenos en Facebook

Índice del libro RM Musculoesquelética 3ra edición

1. Fundamentos básicos de la resonancia magnética del sistema musculoesquelético
– Elementos que conforman una buena imagen
– Artrografía por resonancia magnética
– Tejidos musculoesqueléticos
– Aplicaciones

2. Médula ósea
– Cómo explorar la médula ósea

3. Tendones y músculos
– Cómo explorar los tendones
– Cómo explorar los músculos
– Miopatías inflamatorias

4. Nervios periféricos
– Cómo explorar los nervios
– Nervios normales y anormales

5. Infecciones musculoesqueléticas
– Cómo explorar las infecciones
– Osteomielitis
– Infección de partes blandas
– Artritis séptica
– Enfermedades varias

6. Artritis y cartílago
– Cómo explorar las artritis y el cartílago
– Artritis reumatoidea
– Espondilitis anquilosante
– Gota
– Depósito de dihidrato de pirofosfato de calcio
– Hemofilia

– Amiloide
– Tumores
– Condromatosis sinovial
– Sinovitis vellonodular pigmentada
– Cuerpos libres intraarticulares
– Cartílago
– Resumen

7. Tumores
– Estadificación de los tumores musculoesqueléticos
– Cómo explorar los tumores
– Abordaje a la interpretación de las imágenes

8. Traumatismo óseo
– Cómo explorar el traumatismo óseo
– Traumatismo óseo agudo
– Traumatismos a repetición
– Traumatismos en un esqueleto inmaduro
– Diagnóstico diferencial
– Osteocondritis disecante

9. Articulación temporomandibular
– Cómo explorar la articulación temporomandibular
– Articulación temporomandibular normal
– Articulación temporomandibular anormal

10. Hombro
– Cómo explorar el hombro
– Tendones y el arco coracoacromial
– Inestabilidad
– Exploración posoperatoria del hombro
– Alteraciones varias capsulares, tendinosas y de las bursas sinoviales
– Alteraciones nerviosas
– Alteraciones óseas
– Alteraciones de partes blandas

11. Codo
– Cómo explorar el codo
– Estructuras normales y anormales

12. Mano y muñeca
– Cómo explorar la mano y la muñeca
– Estructuras normales y anormales

13. Columna vertebral
– Cómo explorar la columna vertebral
– Estructuras normales y anormales

14. Cadera y pelvis
– Cómo explorar la cadera y la pelvis
– Estructuras normales y anormales

15. Rodilla
– Cómo explorar la rodilla
– Estructuras normales y anormales

16. Pie y tobillo
– Cómo explorar el pie y el tobillo
– Estructuras normales y anormales

Muestra del libro RM Musculoesquelética 3ra edición