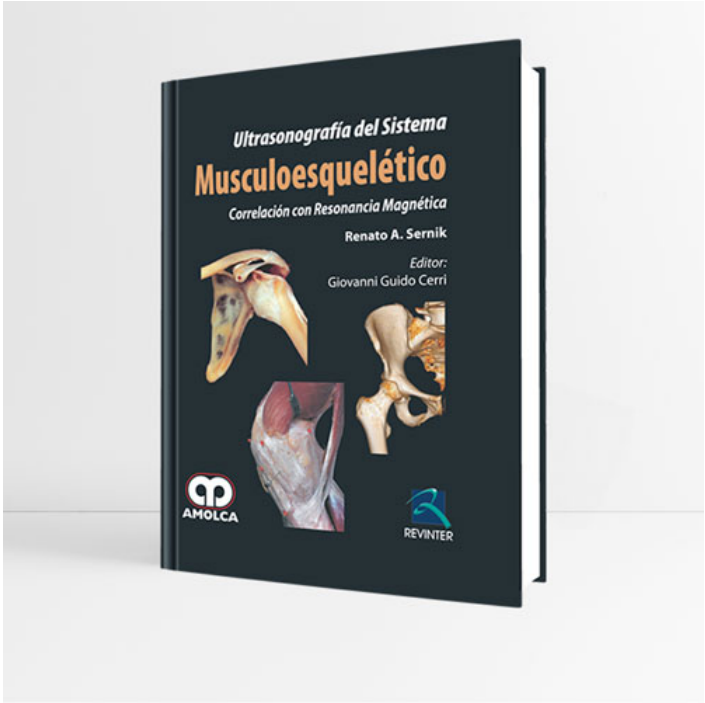

Peso	3.00 kg
Dimensiones	21.5 × 28 cm
Encuadernación	Tapa dura
Páginas	576
Año	2010
Edición	1era edición
Autor	Renato A. Sernik
Editorial	Amolca
ISBN	9789588473635

DESCRIPCIÓN DEL PRODUCTO

La mayoría de las enfermedades ortopédicas hasta la década de 1980, especialmente aquellas ligadas a las actividades deportivas, carecía de exámenes complementarios de imagen que aportasen informaciones más específicas, especialmente con relación a las lesiones de partes blandas. Con el paso de los años, tal laguna vino a ser rellenada por la resonancia magnética y por la ultrasonografía. Actualmente, no es posible evitar, por lo tanto, el aprendizaje de estos métodos de imagen, particularmente para quien busca actuar en el área del Sistema Musculoesquelético.

Más libros de Radiología e Imagenología »
Más libros de Ortopedia y Traumatología »
Síguenos en Facebook »

Índice del libro Ultrasonografía del Sistema Musculoesquelético 1era edición

Introducción
Ultrasonografía – Resonancia magnética

US y RM en el sistema musculoesquelético

• CAPÍTULO 1.- Hombro
Introducción – Anatomía – Técnica de examen etiopatogenia –
Diagnóstico – Impacto – Tendinopatía (tendinosis) – Rupturas
Tratamiento – Evaluación ultrasonográfica del manguito rotador en el postoperatorio – Articulación glenohumeral
Anatomía, técnica de examen y aspecto ultrasonográfico
Articulación acromioclavicular – "os acromiale" (acromio bipartido)
"Power" doppler – Artimañas
Artritis reumatoide -Fracturas del tubérculo mayor del húmero
Neuropatías compresivas

• CAPÍTULO 2.- Codo
Introducción – Anatomía – Técnica
Lesiones extraarticulares – Lesiones intraarticulares

• CAPÍTULO 3.- Muñeca y mano
Introducción – Anatomía y técnica de examen – Quirodáctilos –
Variantes anatómicas – Tenosinovitis, paratendinosis y tendinopatías
Tendón extensor largo del pulgar – Tendón flexor ulnar del carpo
Síndrome de la intersección del antebrazo – Rupturas tendinosas
Lesión de las poleas anulares digitales – Dedo en "gatillo"
Complejo cápsulo ligamentario de los dedos – Neuropatías compresivas
Lesiones expansivas – Evaluación ultrasonográfica de las fracturas

• CAPÍTULO 4.- Cadera
Introducción – Anatomía – Displasia del desarrollo de la cadera (DDQ)
Derrame articular – Sinovitis transitoria de la cadera
Artritis séptica – Enfermedad de Legg-Calvé-Perthes
Lesiones avulsivas de los centros de osificación secundarios (apófisis)
Lesiones tendinosas, musculares y bursales – Artroplastia de la cadera

• CAPÍTULO 5.- Rodilla
Introducción – Anatomía – Ultrasonografía – Tendinopatías
Síndrome de la banda (tracto) iliotibial lesiones ligamentarias
Enfermedades sinoviales – Lesiones osteocondrales y condrales
Meniscos – Neuropatía compresiva en el túnel fibular
Quistes gangliónicos – Aneurisma de la arteria poplítea

• CAPÍTULO 6.- Tobillo y pie
Introducción – Terminología – Evaluación ultrasonográfica
Tobillo anterior – Tobillo lateral – Tobillo medial
Tobillo posterior – Región plantar – Condiciones específicas

• CAPÍTULO 7.- Músculo
Introducción – Anatomía – Técnica – Enfermedades musculares

• CAPÍTULO 8.- Nervios periféricos
Introducción – Anatomía – Aspecto ultrasonográfico
Plexo braquial – Miembros superiores – Miembros inferiores
Lesiones tumorales y pseudotumorales – Alteraciones postoperatorias
Hanseniasis

• CAPÍTULO 9.- Trastornos osteomusculares relacionados al trabajo (DORT)
Introducción – Concepto – Aspectos históricos – Epidemiología –
Impacto socioeconómico y legislación de los DORT –
Fisiopatología – Diagnóstico – Cuadro clínico –
Examen físico – Principales síndromes clínicos
Tratamiento – Resumen

• CAPÍTULO 10.- Hueso
Introducción – Anatomía – Interpretación ultrasonográfica
Fracturas – Consolidación de las fracturas
Alargamiento óseo – Osteomielitis
Índice remisivo