

7

VIDEOS

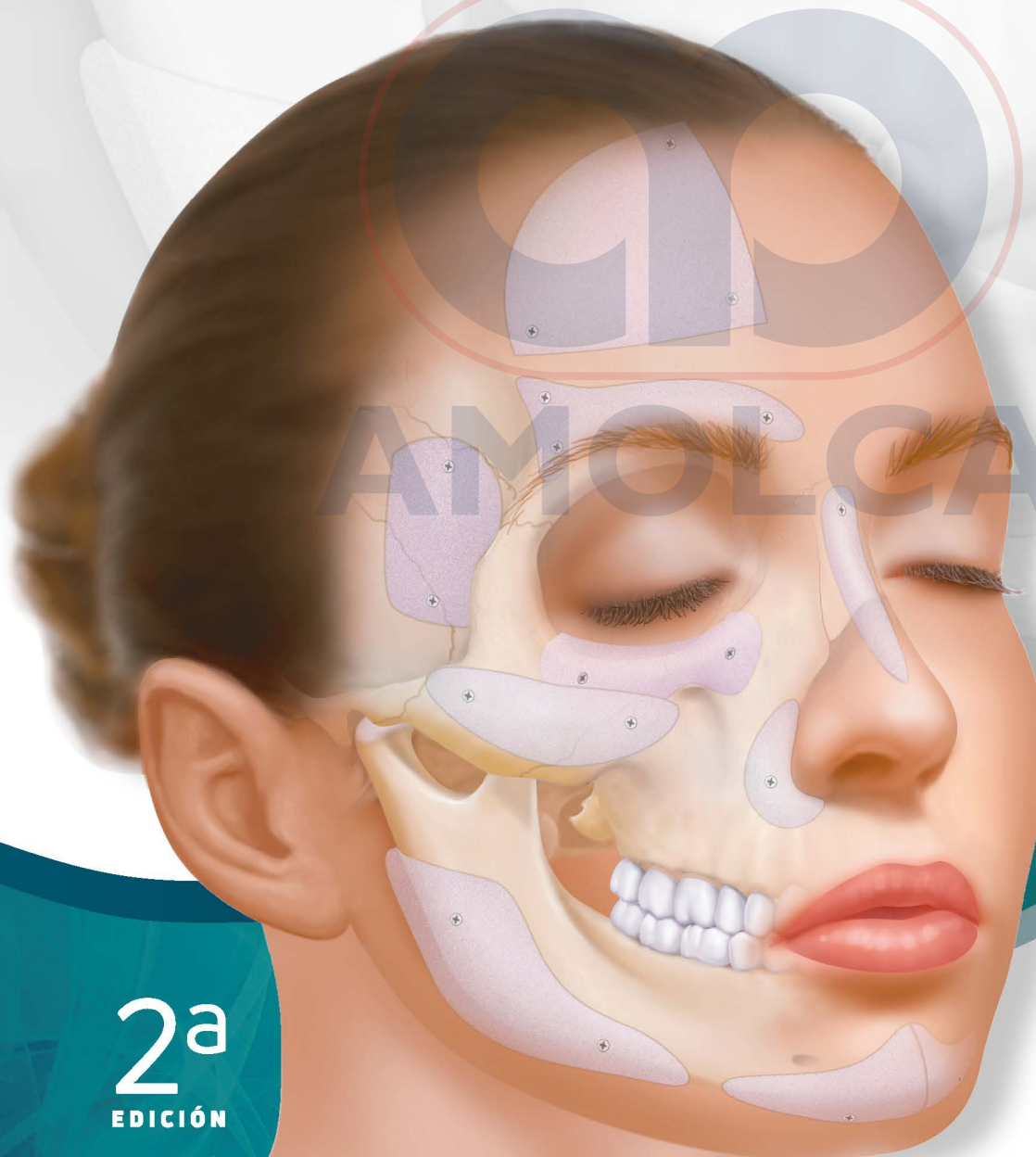▶ Biblioteca digital

Incluye e-Book y 7 VIDEOS

ATLAS DE IMPLANTES FACIALES

MICHAEL J. YAREMCHUK

CATHERINE S. CHANG - EREZ DAYAN - MOHAMED AMIR MRAD - ALAN YAN



2^a
EDICIÓN


AMOLCA

Contenido

Contenido de los videos VI

Prefacio VII

Agradecimientos VIII

Dedicatoria IX

Sección 1 Antecedentes 1

- 1 Indicaciones para los implantes faciales 3
- 2 Evaluación y planificación para la cirugía de implantes faciales 13
- 3 Materiales de los implantes 23
- 4 Principios y técnica quirúrgica para el aumento del esqueleto facial 41

Sección 2 Cara superior 51

- 5 Craneoplastia 53
- 6 Temporoplastia de aumento 67
- 7 Órbita interna 75

Sección 3 Cara media 87

- 8 Borde infraorbitario 89
- 9 Malar 105
- 10 Apertura piriforme 121

Sección 4 Cara inferior 133

- 11 Mentón 135
- 12 Mandíbula 161

Sección 5 Aplicaciones en desarrollo 179

- 13 Rejuvenecimiento de la cara envejecida (tejidos blandos y esqueleto) con implantes 181
- 14 Tecnología de diseño facial: implantes faciales CAD/CAM 191
- 15 Refinamiento de los implantes del contorno facial posterior a la cirugía ortognática 201

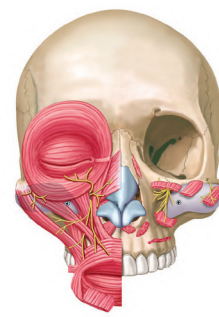
Índice 211

Contenido de los videos

- Video 5.1** Implante InvisiShunt
- Video 7.1** Reparación del piso orbitario
- Video 8.1** Aumento del borde infraorbitario con implante y *lifting* mediofacial
- Video 9.1** Implante malar
- Video 11.1** Implante mentoniano
- Video 12.1** Aumento del ángulo mandibular
- Video 15.1** Implantes diseñados por TC para corregir irregularidades postortognáticas

The logo for AMOLCA features a stylized, light blue 'A' and 'M' intertwined within a red oval border. Below this graphic, the word 'AMOLCA' is written in a large, bold, light blue sans-serif font.

AMOLCA



Capítulo 9

Malar

Los huesos malares prominentes se consideran atractivos.¹ Por lo tanto, el aumento del área malar con implantes se hace a menudo. Aunque no está documentado en la literatura, la experiencia personal con la cirugía de implante malar primaria y secundaria ha demostrado que existe una gran incidencia de insatisfacción del paciente con esta cirugía. Los pacientes que se presentan para una cirugía secundaria refieren tres quejas principales: asimetría del implante; contornos desagradables del implante: demasiado anchos, demasiado grandes, demasiado bajos o demasiado prominentes con el tiempo; y síntomas de compresión del nervio infraorbitario.² Los conceptos y técnicas presentados en este capítulo esperan optimizar los resultados y prevenir estos problemas.

PLANIFICACIÓN PREOPERATORIA

Una forma de cúpula con una ausencia de puntos de referencia bien definidos que se proyecten hacia la superficie cutánea impide el análisis antropométrico o cefalométrico del área malar. La escasez resultante de datos objetivos que describen al área malar ha hecho que el aumento de esta área con implantes sea sin dudas más subjetivo. Debido a que es difícil definir cuál es el promedio o lo normal para el área malar, la selección de la forma, el tamaño y la posición del implante para el aumento malar puede ser problemática.

Datos antropométricos

El único punto de referencia antropométrico para el análisis del área malar es el zigion (zi), que mide la distancia bicigomática o el ancho de la cara media (Fig. 9.1).³

Varios puntos de referencia se encuentran adyacentes al hueso malar o involucran a porciones de él, pero no hay ninguno que defina un área de máxima prominencia malar.

Análisis subjetivos

Varios cirujanos, trabajando sin datos cuantitativos, han sugerido técnicas para identificar la prominencia malar como una guía para el aumento malar. Sus técnicas utilizan relaciones fijas con varios puntos de referencia anatómicos para determinar una posición ideal de la prominencia malar.⁴⁻⁸ La disponibilidad de las tomografías computarizadas (TC) tridimensionales ha permitido que el autor principal pueda correlacionar la topografía esquelética subyacente con la cobertura de tejidos blandos suprayacente. Con esta información, el autor principal pone el punto de máxima proyección justo en, o un poco lateral a, la intersección de una línea vertical que atraviese el canto lateral con una línea horizontal que atraviese el foramen infraorbitario (Fig. 9.2). Esta ubicación es similar a la descrita por Hinderer⁴ y Wilkinson.⁶

Hinderer, uno de los primeros en recomendar el uso de implantes aloplásticos para la cirugía estética,⁴ dividió el área malar en cuadrantes formados por dos líneas que se intersectan. Una se dibuja desde el ala hasta el trago y la otra desde la comi-

CONSEJO

No hay puntos de referencia antropométricos o cefalométricos que definan la prominencia malar.

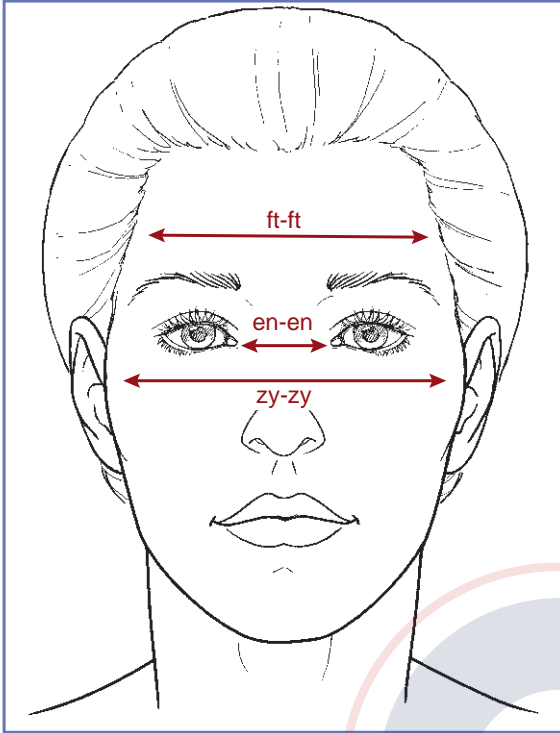


Fig. 9.1 La única medición antropométrica relacionada con el hueso malar es la distancia zi-zi (bicigomática), que mide el ancho mediofacial. Del mismo modo, no hay puntos de referencia cefalométricos para evaluar la proyección malar.

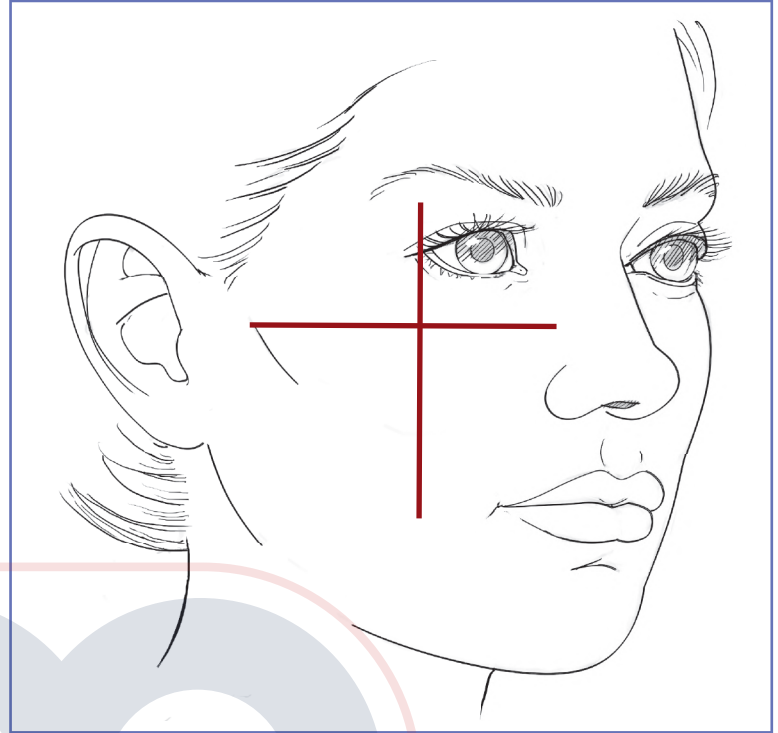


Fig. 9.2 El autor principal coloca el punto de la proyección malar un poco lateral al lugar donde una línea vertical que atraviese el canto lateral se cruce con una línea horizontal que atraviese el foramen infraorbitario.

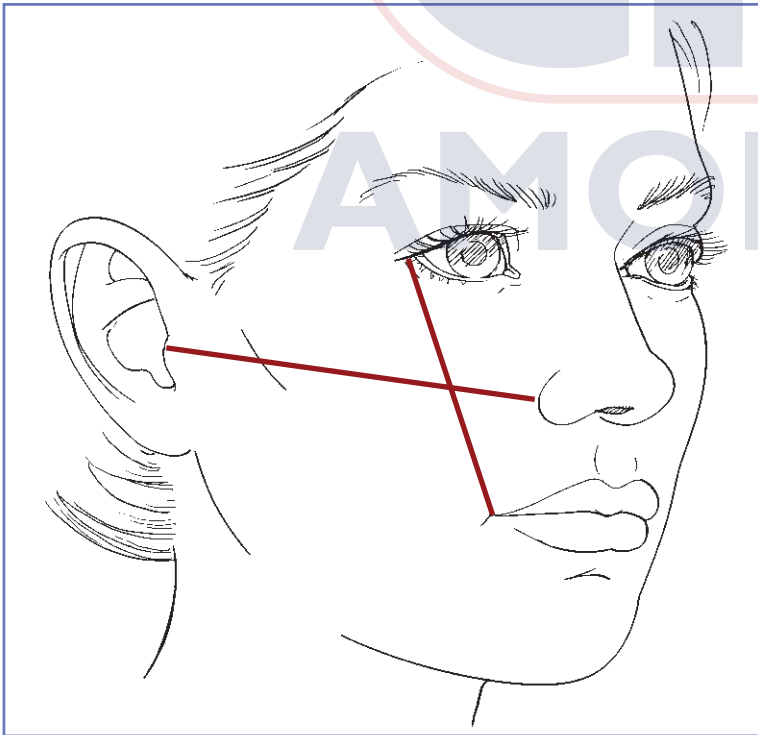
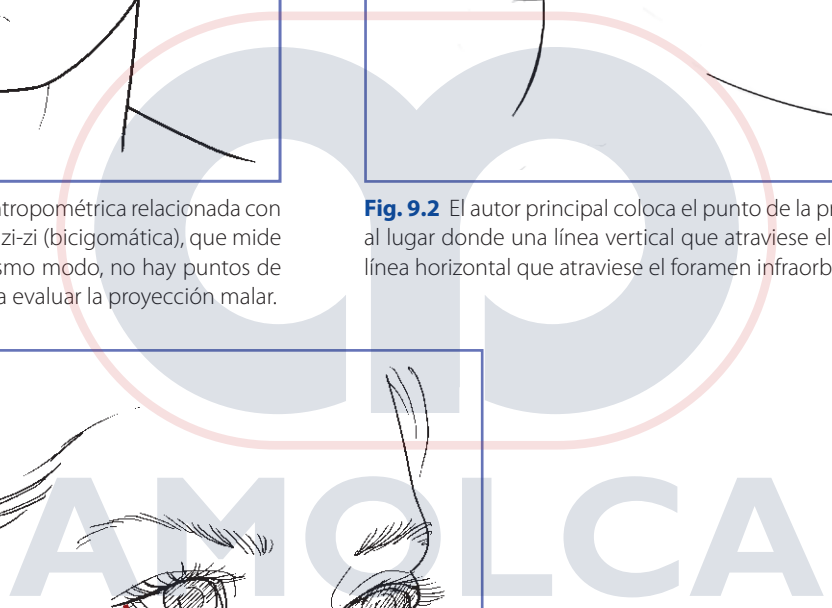


Fig. 9.3 Las líneas de Hinderer son dos líneas que se intersectan. Una se dibuja desde el ala hasta el trago y la otra desde la comisura oral hasta el canto lateral. Él recomendó colocar el implante en el cuadrante superior externo formado por estas líneas de intersección.



sura oral hasta el canto lateral. Recomendó la colocación del implante en el cuadrante superior externo formado por estas líneas de intersección (Fig. 9.3).

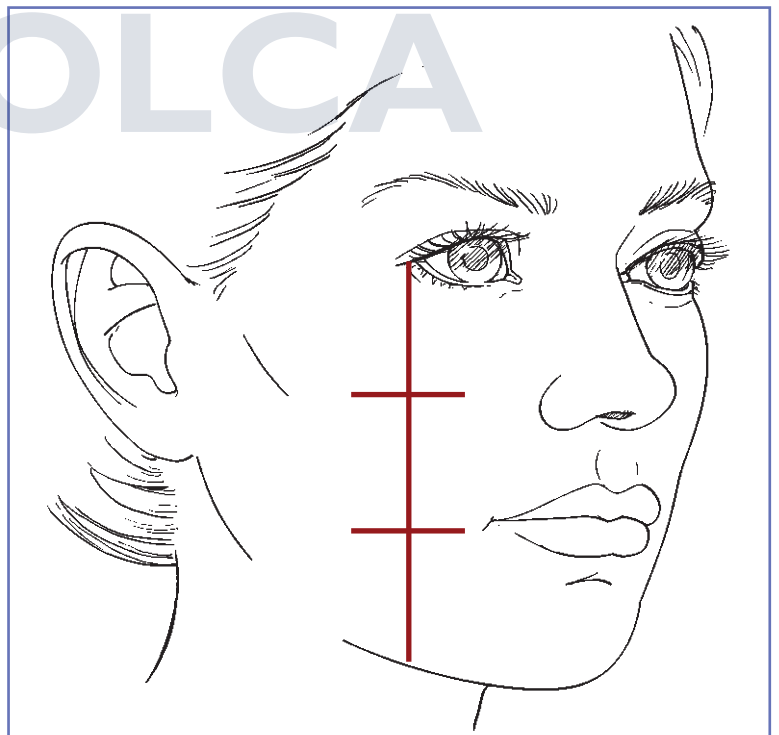
Wilkinson propuso un método para determinar el punto de máxima proyección malar dibujando una línea en el plano vertical hasta el borde de la mandíbula y luego dividiéndola en tercios. La prominencia malar debe encontrarse justo lateral al punto que marca el primer tercio sobre esta línea desde el canto⁶ (Fig. 9.4).

El análisis de Whitaker de la cara media⁹ malar estudia a tres zonas en el complejo malar-mediofacial: un área paranasal medial, un área malar central, y un área del arco cigomático lateral. Este análisis no define un área de máxima prominencia malar. La división de la cara media en zonas anatómicas, también recomendada, pero dividida de manera diferente por Terino,¹⁰ ha sido muy útil para visualizar y corregir no solo las deficiencias malares sino también otras áreas de deficiencia mediofaciales.

Debido a que es la parte mediofacial más prominente y accesible desde la perspectiva quirúrgica y, hasta hace poco, la única área de la cara media para la cual existían implantes en el mercado, muchos pacientes reciben implantes malares cuando toda su cara media u otra área mediofacial es deficiente. Esto puede exagerar el desequilibrio facial. Por ejemplo, el aumento malar, en particular cuando se extiende lejos sobre el arco cigomático, puede exagerar la apariencia de ojos prominentes debido a la presencia de una hipoplasia mediofacial. Estos pacientes obtienen mejores resultados con el aumento del borde infraorbitario solo o en combinación con el aumento malar y otras manipulaciones de tejidos blandos¹¹ (véase Capítulo 8).

Dado que la plenitud de mejillas se asocia con la juventud, el aumento malar suele realizarse para proporcionar una apariencia juvenil. Esto puede brindar un beneficio estético si existe una hipoplasia malar relativa o si los implantes son de un tamaño y proyección modestos. Este aumento esquelético no es equivalente a un aumento o resuspensión de tejidos blandos (véase Capítulo 1). Del mismo modo, los implantes malares se suelen recomendar como una forma de eliminar las

Fig. 9.4 Wilkinson propuso un método para determinar el punto de máxima proyección malar. Él dejó caer una línea vertical desde el canto lateral hasta el borde mandibular, y luego la dividió en tercios. La prominencia malar debe encontrarse justo lateral al punto sobre esta línea que representa el primer tercio desde el canto.⁶



arrugas de los párpados inferiores o las bolsas secundarias. El aumento malar tiene poco impacto sobre estas irregularidades de la superficie. Más a menudo le resta valor a la estética periorbitaria porque contribuyen a una malposición palpebral inferior, en particular cuando se coloca a través de un abordaje palpebral.

En resumen, la falta de puntos de referencia antropométricos y cefalométricos impide que se tengan datos normativos, haciendo que el análisis y el aumento del área malar sean muy subjetivos. La deficiencia malar suele ser parte de una deficiencia mediofacial generalizada para la cual el aumento malar por sí solo puede ser inadecuado o quizás inapropiado. La experiencia clínica ha demostrado que cuando la proyección malar se considera inadecuada, el aumento malar es más efectivo cuando recrea los contornos de un esqueleto normal con proyección anterior prominente. El aumento esquelético malar no es un sustituto del aumento o reposicionamiento de tejidos blandos.

ANATOMÍA QUIRÚRGICA

Las estructuras anatómicas relevantes para el aumento del área malar con implantes se presentan a continuación (Fig. 9.5).

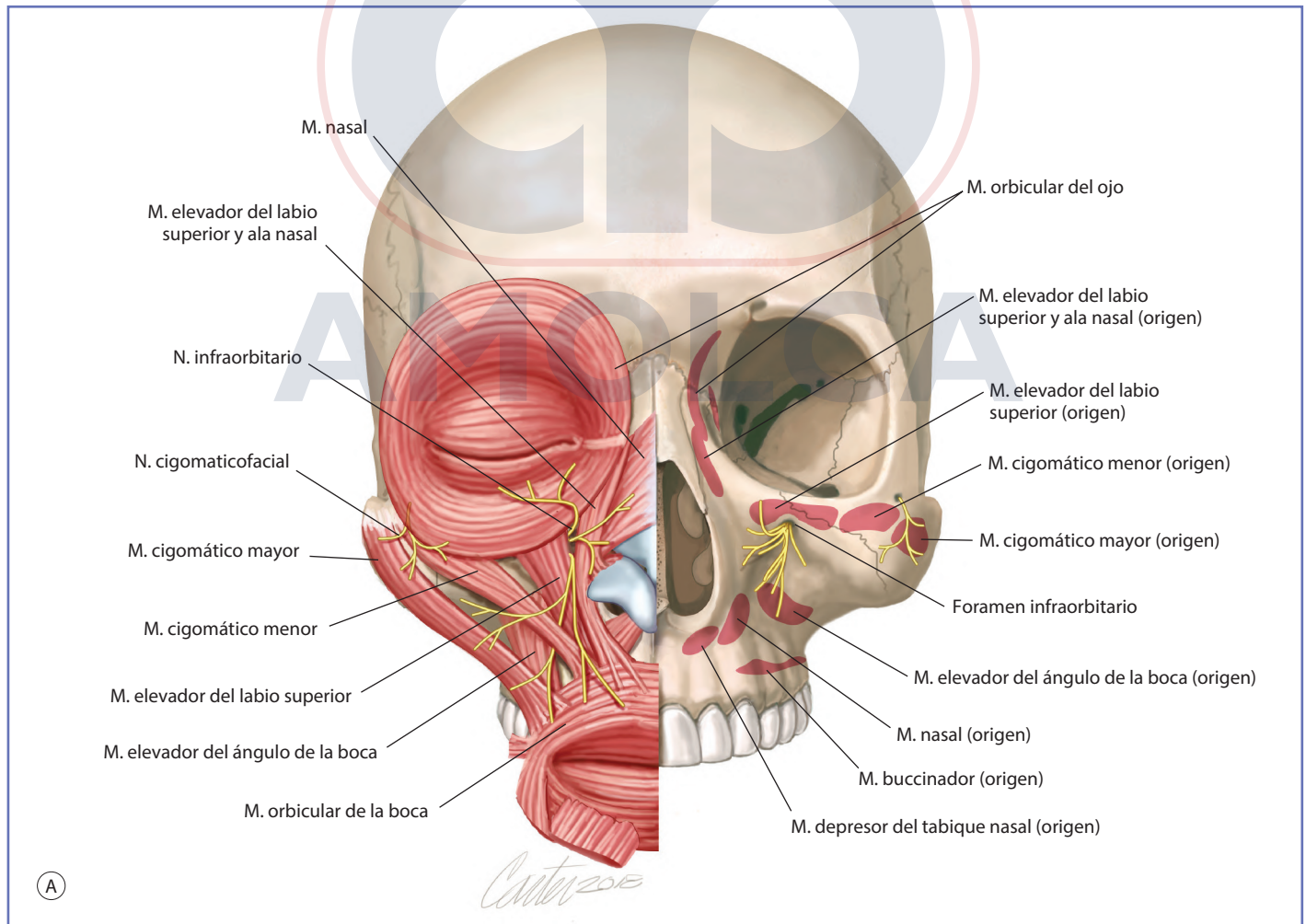


Fig. 9.5 La anatomía mediofacial. (A) Vista frontal.

Esqueleto

El hueso cigomático o malar forma la prominencia de la mejilla. También forma parte de la pared lateral y piso de la órbita, así como partes de las fosas temporal e infratemporal. El hueso cigomático envía una apófisis frontal hacia arriba a lo largo del margen lateral de la órbita para articularse con el hueso frontal y una apófisis temporal hacia atrás para formar el extremo anterior del arco cigomático. El hueso cigomático se articula con el maxilar en su parte medial y presenta tres superficies: malar, orbitaria y temporal. La superficie malar es convexa y está perforada en su faceta media por el foramen cigomaticofacial que da paso al nervio y los vasos cigomaticofaciales. Justo debajo de este foramen existe una elevación leve del hueso donde se originan los músculos cigomático mayor y elevador del labio superior.

Músculos

Los músculos de la cara media son parte importante de la expresión facial. Emergen de los huesos de la cara y se insertan en la piel. Estos músculos rara vez permanecen distintivos en toda su longitud; más bien, tienden a fusionarse con su vecino en el lugar donde terminan. Aquellos que se liberan de sus orígenes durante el aumento malar elevan el labio superior y se describen a continuación.

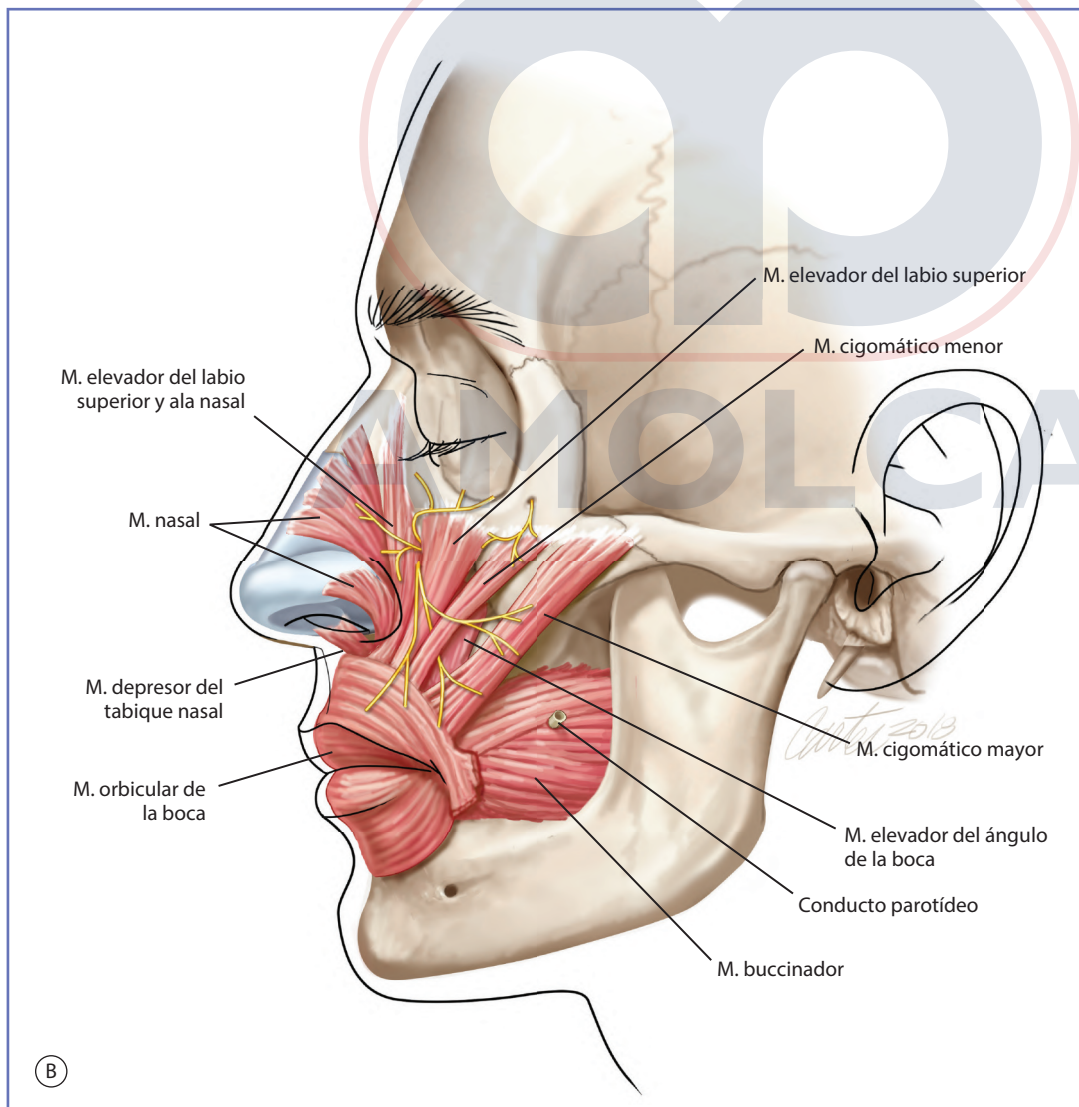


Fig. 9.5 continuación. La anatomía mediofacial. **(B)** Vista lateral.

El músculo cigomático mayor se origina en la superficie lateral del hueso cigomático justo medial a la sutura cigomaticotemporal y a veces se fusiona con el músculo orbicular del ojo. Pasa en el plano oblicuo hacia abajo y hacia adelante hasta la esquina de la boca donde se inserta en la piel y mucosa.

El músculo cigomático menor se encuentra medial al cigomático mayor. Se origina en la superficie malar del hueso cigomático justo lateral a la sutura cigomaticomaxilar y pasa hacia abajo y medial para insertarse dentro del labio justo medial a la esquina de la boca.

El músculo elevador del labio superior se origina en el margen orbitario inferior justo por encima del foramen infraorbitario. Se desplaza hacia abajo y medial para insertarse dentro del músculo orbicular de la boca, así como en la piel del labio.

El músculo elevador del ángulo de la boca (caninus) se encuentra en lo profundo de los músculos anteriores. Emerge de la fosa canina del maxilar justo por debajo del foramen infraorbitario. Se inserta dentro del ángulo de la boca. Los vasos faciales transcurren a través de su borde inferior. Las ramas del nervio infraorbitario cursan en el tejido conectivo entre este y la musculatura suprayacente.

Nervios sensitivos

El nervio infraorbitario sale del maxilar a través del foramen infraorbitario y transcurre debajo del músculo elevador superior y sobre el músculo elevador del ángulo de la boca. Sus ramas inervan la piel del párpado inferior, el costado de la nariz, la mayor parte de la mejilla y el labio superior. Este nervio se debe identificar y preservar. El nervio cigomaticofacial sale a través de un pequeño foramen ubicado en la cara lateral del hueso malar. Inerva a una pequeña porción de la piel de la mejilla superior. Se lo sacrifica de manera rutinaria durante el aumento malar.

DISEÑO DEL IMPLANTE

Un implante malar debe ser capaz de reproducir los contornos normales del esqueleto facial. Hay disponibilidad de varios diseños de implantes tanto de polietileno poroso (Matrix Surgical, Atlanta, GA, EUA; Stryker, Kalamazoo, MI, EUA) como de silicona (Implantech, Ventura, CA, EUA). Una fotografía intraoperatoria muestra una forma e inserción típicas de un implante malar (Fig. 9.6).

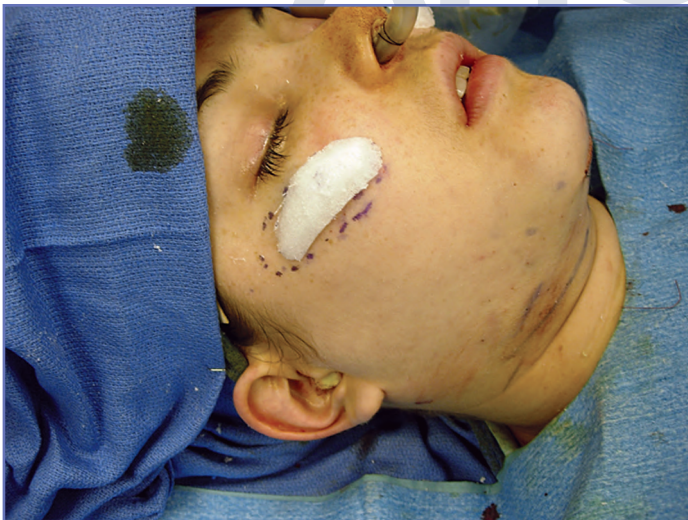

Fig. 9.6 Forma y posición típicas de un implante malar. Los implantes se tallan para satisfacer las necesidades del paciente. Muy a menudo, se ajusta su longitud de modo que se extienda desde la sutura cigomaticotemporal hasta justo debajo del foramen infraorbitario.

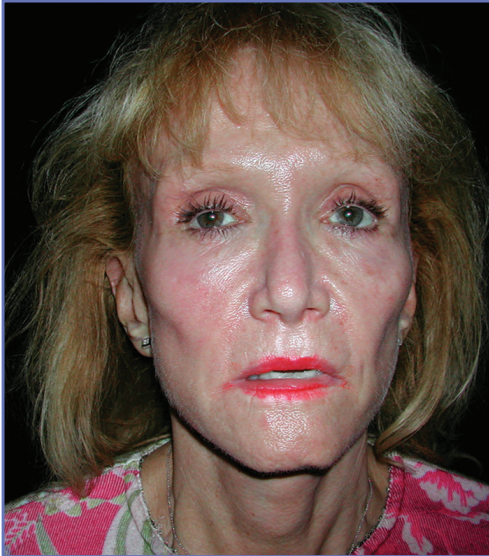

Fig. 9.7 Las siluetas de los implantes grandes se tornaron visibles con el tiempo en este paciente con una cobertura delgada de tejidos blandos.

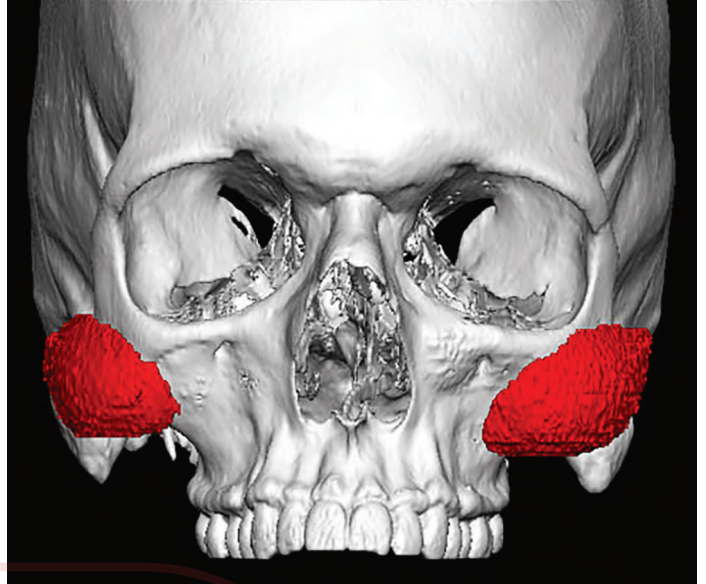

Fig. 9.8 La TC tridimensional muestra la posición asimétrica de implantes malares.

La proyección del implante varía entre 3 y 5 mm. El grosor de la cobertura de tejidos blandos suprayacente influirá en la selección de la proyección del implante. Las siluetas de los implantes grandes pueden hacerse visibles a medida que los tejidos de las mejillas se atrofian y se hunden con el tiempo. La formación capsular que se produce con los implantes de superficie lisa exagera aún más esta tendencia a la visibilidad del implante (Fig. 9.7).

La inserción asimétrica del implante no es infrecuente en la cirugía de implante malar (Fig. 9.8). Esto refleja la exposición limitada de una topografía de superficie compleja y la imposibilidad de ver los dos sitios operatorios de manera simultánea para compararlos.

Ciertos diseños de implante no permiten simular los contornos del esqueleto mediofacial. Por ejemplo, los implantes submalares están diseñados para colocarse sobre y debajo del origen del músculo masetero, un lugar donde no hay esqueleto mediofacial, en un intento de proporcionar plenitud a las mejillas. A menudo se inserta como un complemento o como una alternativa al *facelift*.¹² El resultado es una cara media antinatural, una con demasiada plenitud mediofacial inferior, que en realidad le resta valor a la definición y proyección malar (Fig. 9.9).

TÉCNICA QUIRÚRGICA: CIRUGÍA PRIMARIA

En el preoperatorio, el área que se desea someter al aumento se determina con el paciente. Se la demarca sobre la superficie de la piel antes del inicio de la operación.

El aumento malar se puede realizar bajo anestesia local o general. Mi preferencia es usar anestesia endotraqueal o nasotraqueal general. Esto permite la preparación óptima del sitio operatorio y el control de la vía aérea. Se infiltra un anestésico local de acción prolongada mezclado con epinefrina 1:200.000 en el sitio quirúrgico. Esta solución reduce los requerimientos de anestesia general y las molestias postoperatorias, además de ayudar a la hemostasia.

CONSEJO

Los implantes malares grandes se vuelven visibles con el tiempo.

CONSEJO

Extender un implante malar sobre el arco cigomático tiene un impacto profundo sobre el ancho mediofacial.

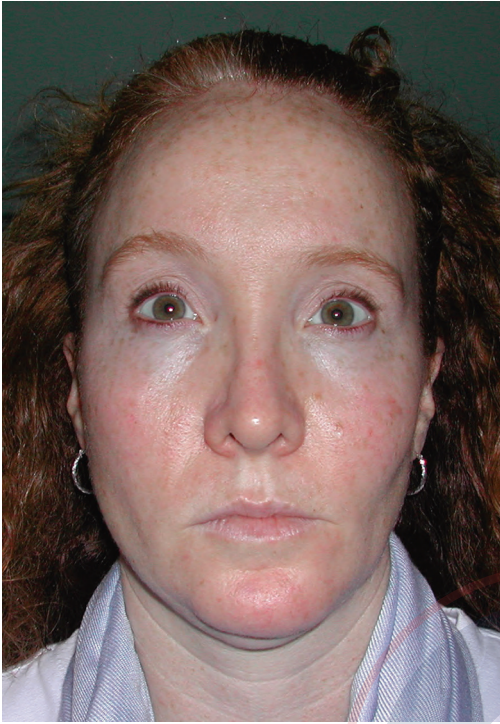

Fig. 9.9 Una mujer de 40 años de edad se había sometido a un aumento submalar, así como a una genioplastia deslizante y *lifting* de cejas endoscópico en el pasado. Estaba poco complacida con la baja posición de sus mejillas y la desproporción facial en general.

La exposición del área que se va a aumentar es clave. Para ese fin, se emplean los abordajes tanto palpebral como intraoral. Una incisión retroseptal transconjuntival con cantotomía lateral es el abordaje palpebral que prefiere el autor principal. Un abordaje musculocutáneo es una alternativa. Se hace una incisión en el surco gingivobucal superior sobre los premolares. La incisión se realiza al menos 1 cm por encima del surco para proporcionar un manguito de mucosa inferior que sea adecuado para el cierre. Los músculos elevadores labiales se pueden ver después de hacer la incisión en la mucosa. Estos músculos no se dividen, sino que se separan en su orientación longitudinal y se retraen durante la exposición del hueso cigomático y el maxilar inferior.

La disección subperióstica expone el área que se va a aumentar. En la parte lateral, la disección se extiende hasta justo más allá de la sutura temporocigomática. En la parte medial, a este nivel, se extiende hasta el foramen infraorbitario donde se visualiza el nervio infraorbitario. Esto amerita la elevación de los músculos cigomáticos mayor y menor desde sus orígenes y el sacrificio del nervio cigomaticofacial. El músculo elevador del ángulo de la boca (canino) se encuentra en lo profundo de los músculos mencionados antes. Sus orígenes suelen estar separados de la fosa canina del maxilar justo por debajo del foramen infraorbitario. Los músculos elevadores labiales y el nervio infraorbitario se retraen para brindar mayor exposición.

Después de la exposición esquelética, los implantes se modifican para satisfacer las necesidades específicas de la reconstrucción. Como se señaló antes, la inserción simétrica de implantes es un desafío. Los implantes están disponibles con funciones de registro que ayudan a su inserción (Matrix Surgical, Atlanta, GA, EUA). La Fig. 9.10

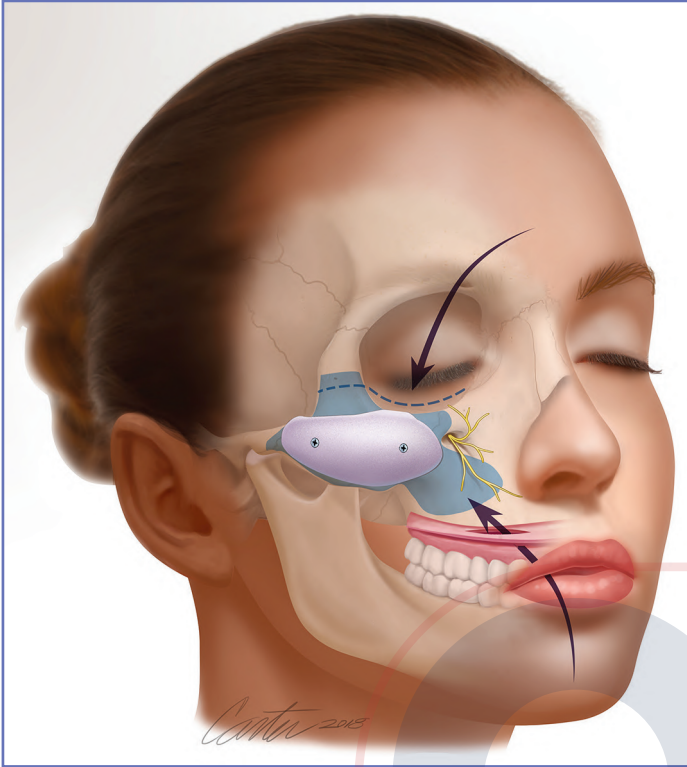


Fig. 9.10 Se está inmovilizando un implante malar con tornillos. Las bridas que descansan sobre el borde infraorbitario y arco cigomático ayudan a un posicionamiento apropiado y simétrico.

representa a un implante malar con bridas que se registran con el borde del borde infraorbitario y el arco cigomático.

Finalmente, el implante se fija con tornillos de titanio para garantizar quedará de manera permanente en la posición intraoperatoria deseada. Los espacios entre la superficie del esqueleto y la superficie inferior del implante pueden igualar o exceder el grosor del implante. Estas brechas, que darían lugar a incrementos imprevistos en el aumento, se obliteran mediante la fijación del implante al esqueleto con tornillos.

Antes de cerrar las incisiones, se identifica el nervio infraorbitario para estar seguros de que cualquier hipostesia postoperatoria precoz en la distribución del nervio infraorbitario que se presente pueda atribuirse al trauma por la retracción de tejidos blandos y no a la compresión del implante.

El Video 9.1 muestra la inserción de un implante de polietileno poroso colocado a través incisiones palpebrales e intraorales. El implante se modificó durante la operación para adaptarlo a las necesidades del paciente. En las Figs. 9.11 y 9.12 se muestran pacientes que se han sometido a un aumento malar.

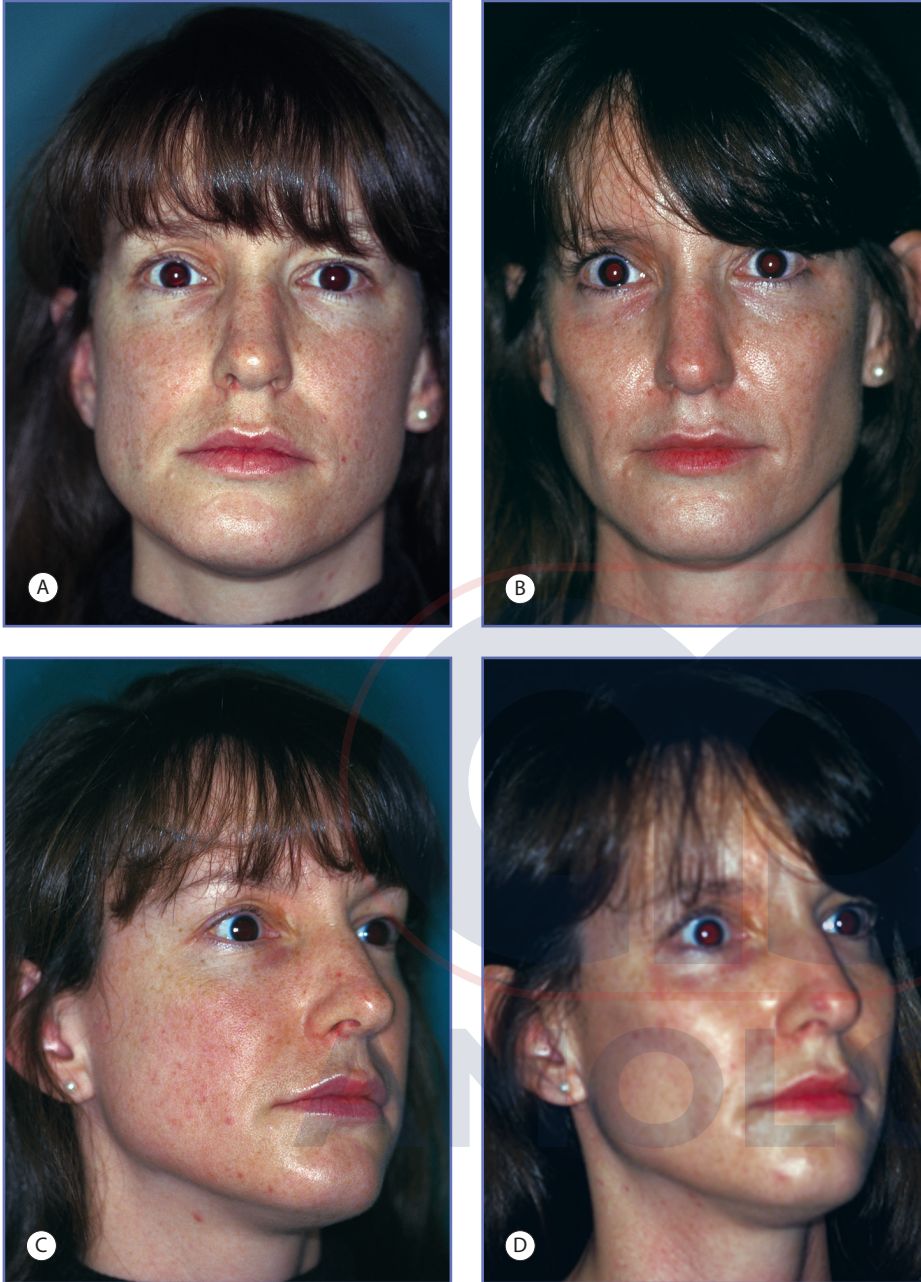

Fig. 9.11 Una mujer de 34 años de edad se sometió a un aumento malar con implantes de polietileno poroso atornillados. Vistas frontales (A) preoperatoria y (B) postoperatoria. Vistas oblicuas (C) preoperatoria y (D) postoperatoria.

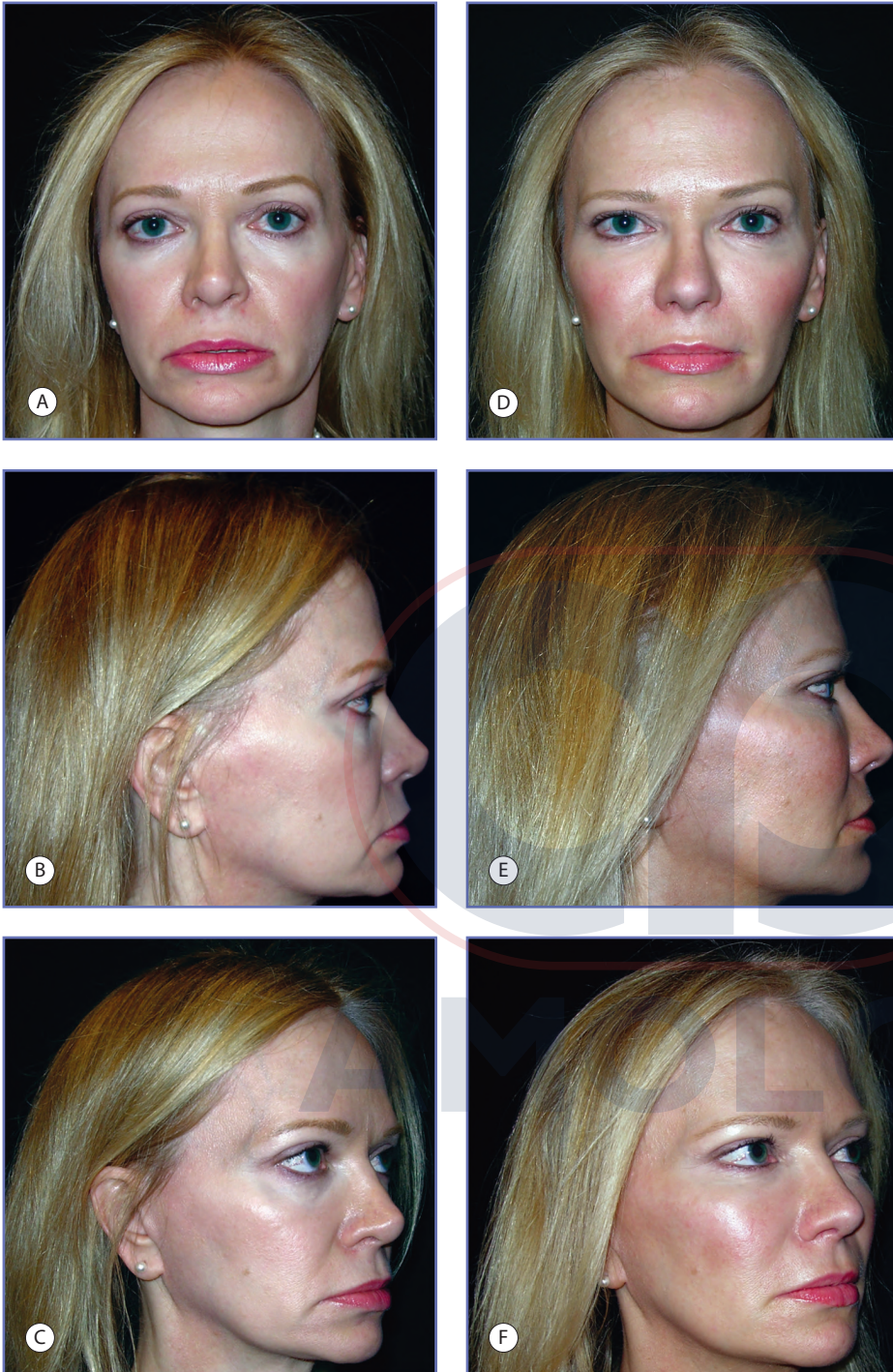

Fig. 9.12 Una mujer de 50 años de edad se había sometido a una blefaroplastia bilateral de párpados superior e inferior, *lifting* de cejas y ritidectomía 5 años antes de su presentación. Además del aumento del borde infraorbitario y malar, la elevación mediofacial y la cantopexia lateral, se bajaron la línea del cabello y las cejas y se alargó el mentón. Preoperatorio: vistas (A) frontal, (B) lateral y (C) oblicua. Postoperatorio: vistas (D) frontal, (E) lateral y (F) oblicua.

TÉCNICA QUIRÚRGICA: CIRUGÍA SECUNDARIA

La realización de la cirugía de revisión está condicionada por las preocupaciones del paciente y el intervalo de tiempo entre la inserción del implante y la presentación del paciente. Si la cirugía de revisión se lleva a cabo durante los meses posteriores a la cirugía original, el reposicionamiento o reemplazo del implante por sí solo es lo idóneo. La exposición amplia de ambas áreas malaras facilita el reposicionamiento o reemplazo simétrico del implante. La fijación con tornillos asegura el mantenimiento de la posición intraoperatoria. Cuando los implantes han permanecido *in situ* el tiempo suficiente como para encapsularse, la cirugía es más compleja. La encapsulación del implante distorsiona la cobertura de tejidos blandos. La cápsula (tejido cicatricial que simula los contornos del implante) distorsiona de manera permanente la cobertura de tejidos blandos. Su impacto sobre la apariencia de la mejilla dependerá del tamaño y la proyección del implante y del grosor del tejido subcutáneo suprayacente. La extracción de un implante grande que sobresale demasiado en un paciente cuyos tejidos subcutáneos comienzan a adelgazarse con la edad inevitablemente hará que se vea un relieve del implante en los tejidos blandos de la mejilla (Fig. 9.13). Esta distorsión de tejidos blandos puede camuflarse al reposicionarlos. Después de la extracción del implante, se coloca un implante de tamaño y forma apropiados y se realiza un *facelift* mediofacial subperióstico para redistribuir los tejidos blandos de las mejillas. Esta maniobra ha sido efectiva para mejorar el contorno mediofacial y disminuir las distorsiones de tejidos blandos relacionadas con el implante.

En las Figs. 9.14 y 9.15, se presentan pacientes que se han sometido a una cirugía para corregir deformidades relacionadas con el implante malar.

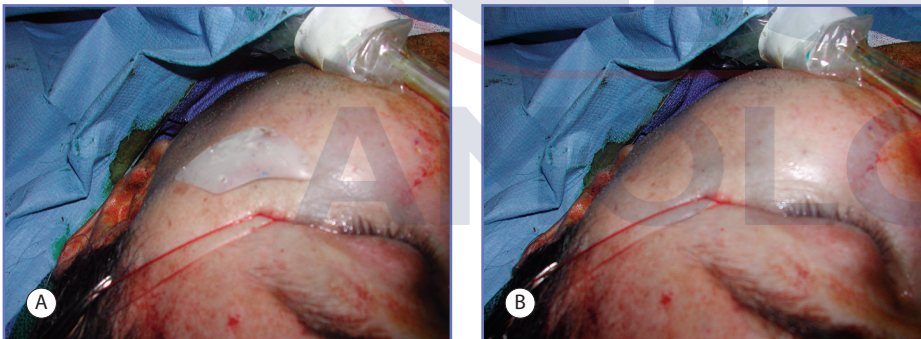


Fig. 9.13 Vistas intraoperatorias que muestran (A) un implante malar de silicona extraído durante la cirugía y (B) la depresión en la cobertura de tejidos blandos que queda después de su extracción.

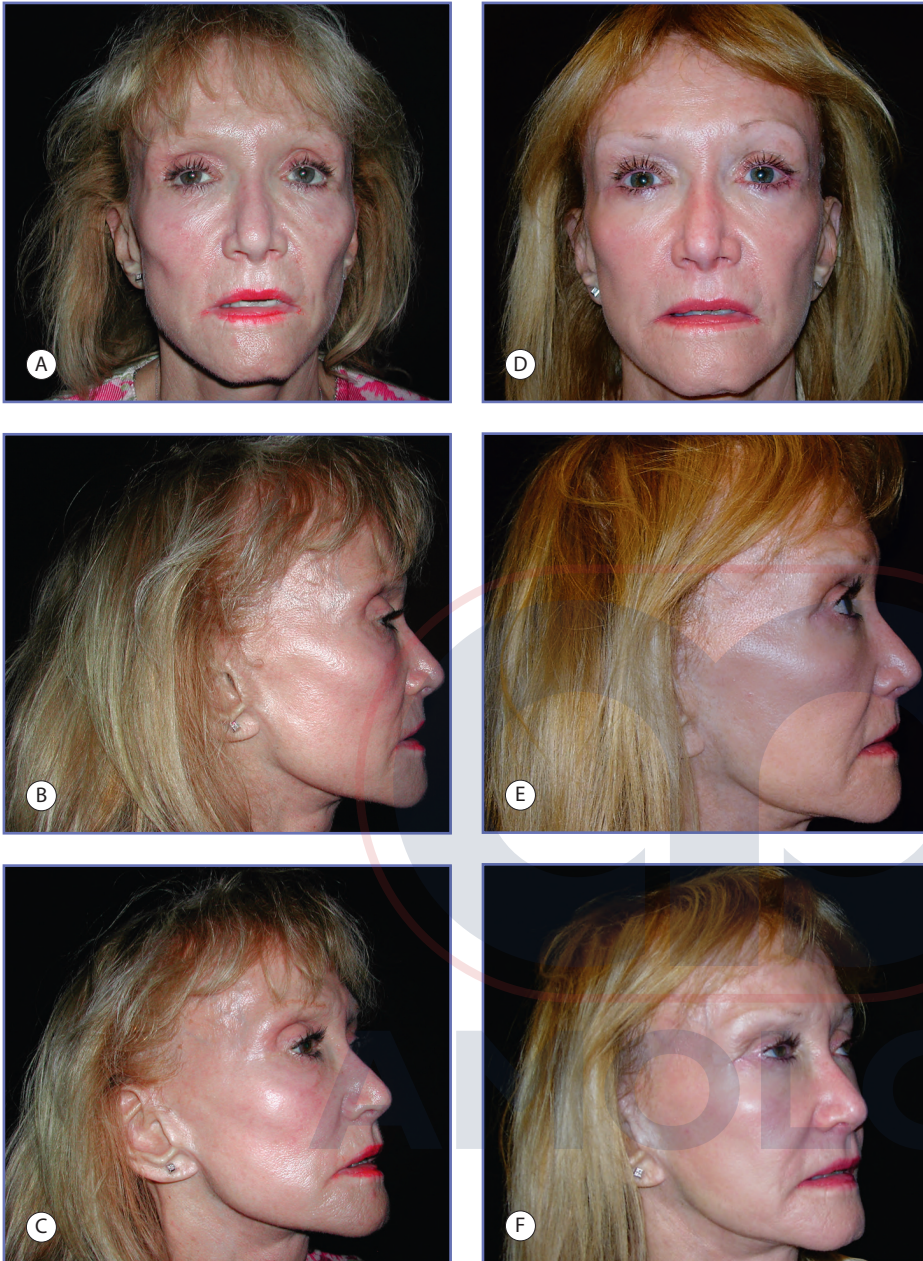

Fig. 9.14 La paciente que se exhibe en la Fig. 9.7: Una mujer de 64 años de edad se sometió a una cirugía para tratar su deformidad mediofacial inducida por el implante submalar. La cirugía correctiva incluyó la extracción del implante, la elevación mediofacial subperióstica y la cantopexia lateral. Preoperatorio: vistas (A) frontal, (B) lateral y (C) oblicua. Postoperatorio: vistas (D) frontal, (E) lateral y (F) oblicua.

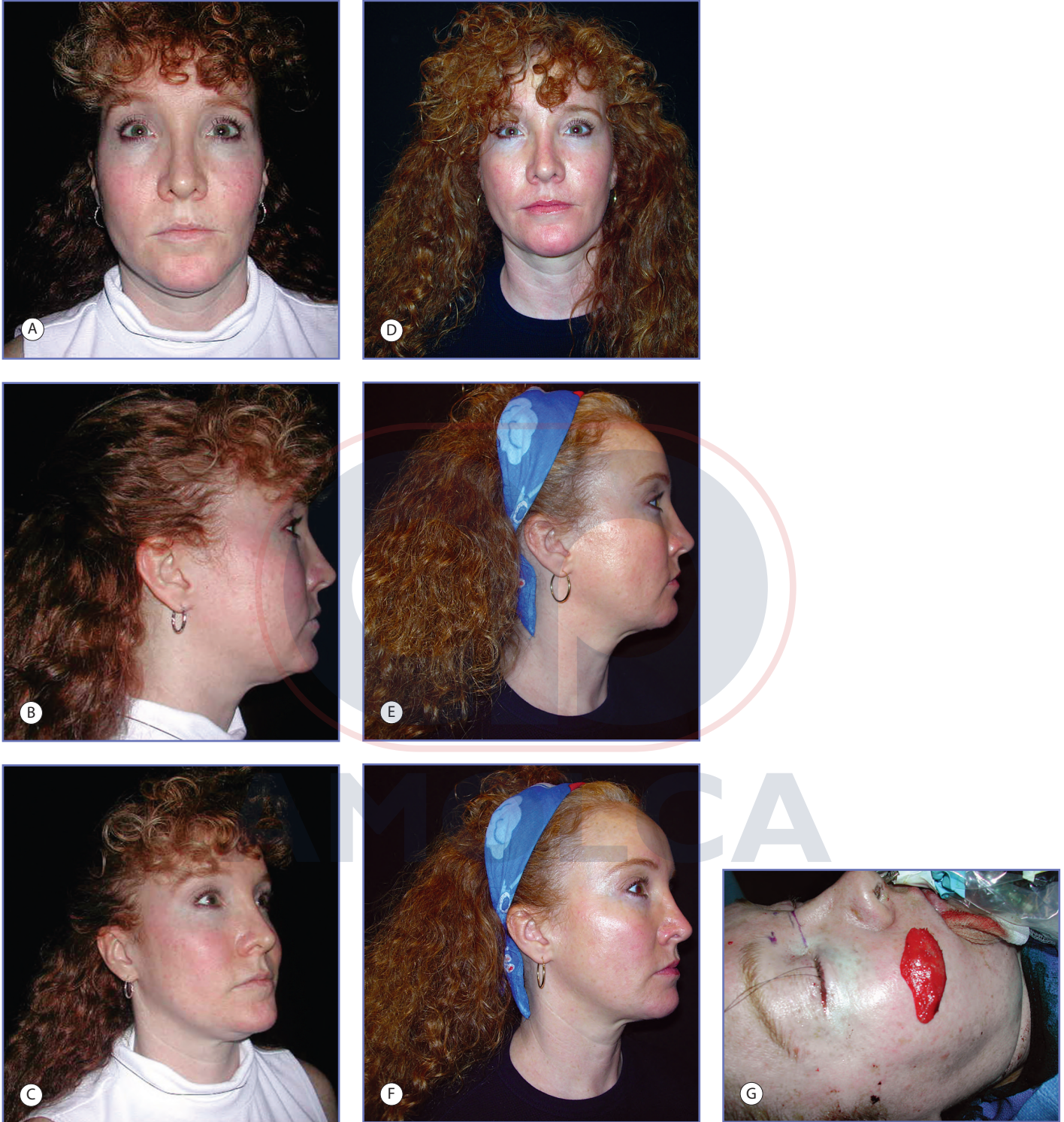

Fig. 9.15 La paciente que se muestra en la Fig. 9.8 se sometió a una cirugía de revisión para corregir su desequilibrio facial. Se volvió a posicionar la ceja, se quitaron los implantes submalares, se realizó un *lifting* mediofacial subperióstico, se cubrieron las depresiones en los sitios de osteotomía del mentón con implantes de polietileno poroso y se volvió a suspender la almohadilla mentoniana. Preoperatorio: vistas (A) frontal, (B) lateral y (C) oblicua. Postoperatorio: vistas (D) frontal, (E) lateral y (F) oblicua. (G) La vista intraoperatoria durante la cirugía de revisión muestra la posición submalar del implante responsable del contorno mediofacial indeseable.

REFERENCIAS

1. Perrett DI, May K.A., Yoshokawa S.. Facial shape and judgment of female attractiveness. *Nature* 1994; 368:239–242.
2. Yaremchuk M.J.. Secondary malar implant surgery. *Plast Reconstr Surg* 2008;121(2):620–628.
3. Farkas L.G., Hreczko T.A., Katic M.J.. Craniofacial norms in North American Caucasians from birth (one year) to adulthood. In: Farkas L.G., editor. *Anthropometry of the head and face*. 2nd ed. New York: Raven Press; 1994, Appendix A.
4. Hinderer U.T.. Malar implants for the improvement of facial appearance. *Plast Reconstr Surg* 1975;56:157–165.
5. Silver W.E.. The use of alloplastic material in contouring the face. *Facial Plast Surg* 1986;3:81–98.
6. Wilkinson T.S.. Complications in aesthetic malar augmentation. *Plast Reconstr Surg* 1983;71(5): 643–649.
7. Powell N.B., Riley R.W., Lamb D.R.. A new approach to evaluation and surgery of the malar complex. *Ann Plast Surg* 1988;20:206–214.
8. Prendergast M., Schoenrock L.D.. Malar augmentation. *Arch Otolaryngol Head Neck Surg* 1989; 115:964–969.
9. Whitaker L.A.. Aesthetic augmentation of the malar-midface structures. *Plast Reconstr Surg* 1987;80 (3):337–346.
10. Terino E.O.. Alloplastic contouring by zonal principles of skeletal anatomy. *Clin Plast Surg* 1992;19 (2):487–510.
11. Yaremchuk M.J.. Making concave faces convex. *Aesth Plast Surg* 2005;29(3):141–147.
12. Binder W.J.. Submalar augmentation. An alternative to face-lift surgery. *Arch Otolaryngol Head Neck Surg* 1989;115:797–801.

